

Thalliumscintigrafie

Thalliumscintigrafie is een techniek die gebruikt wordt om de doorbloeding van de hartspier te onderzoeken.

In het onderzoek wordt thallium-201 gebruikt. Deze isotoop ontstaat via twee reacties. Eerst wordt thallium-203 beschoten met een proton. Bij deze reactie ontstaat de isotoop lood-201. Uit het radioactieve verval van lood-201 ontstaat vervolgens thallium-201.

- 4p 7 Geef van beide kernreacties de reactievergelijking.

De isotoop thallium-201 is radioactief en vervalt via een proces dat K-vangst heet. Bij K-vangst neemt een atoomkern een elektron op uit de binnenste elektronenschil. Bij dit proces komt alleen γ -straling vrij. Ook bij andere radioactieve stoffen die vervallen onder uitzending van α -straling of β -straling kan γ -straling vrijkomen. Toch wordt er in dit onderzoek gekozen voor een radioactieve stof die vervalt via K-vangst.

- 2p 8 Leg uit waarom.

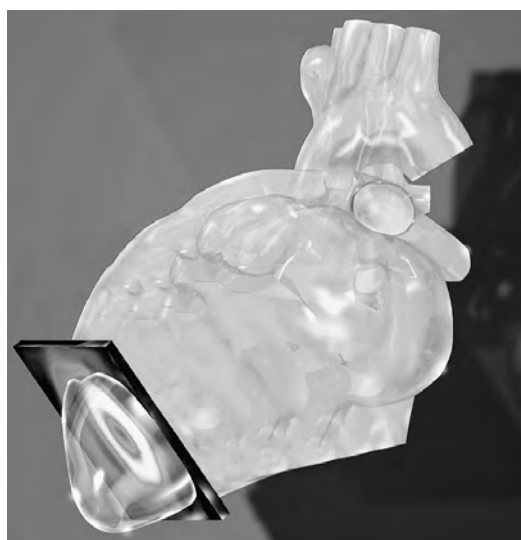
De hoeveelheid radioactieve stof die in het onderzoek gebruikt wordt, heeft een activiteit van 56 MBq. Thallium-201 heeft een halveringstijd van 3,04 dag.

- 3p 9 Bereken de massa van deze hoeveelheid thallium-201.

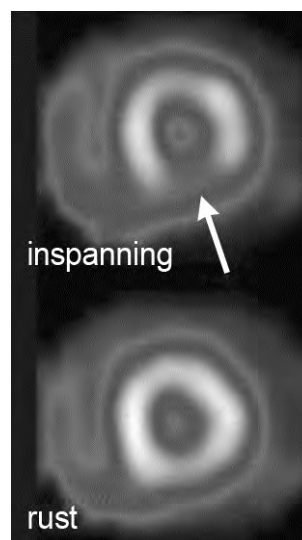
Bij het onderzoek wordt thallium-201 ingespoten bij de patiënt. Het thallium-201 hecht zich aan de bloedvaten in het hart. Van de uitgezonden γ -straling wordt met een γ -camera een afbeelding gemaakt. Daarmee wordt een beeld gevormd dat een doorsnede geeft van een deel van het hart.

In figuur 1 staat die doorsnede weergegeven in een 'artist's impression'. In figuur 2 zijn afbeeldingen van doorsnedes van de hartspier weergegeven, zowel bij inspanning (lopen of fietsen) als in rust.

figuur 1



figuur 2



Een lichtere kleur betekent een hogere concentratie γ -straling.
 De afbeeldingen in figuur 2 kunnen inzicht geven in wat er met de hartspier mis is: een tijdelijke vernauwing of een permanente afsluiting (infarct) in de bloedvaten van het hart.

Er zijn vier diagnoses die een arts zou kunnen stellen:

- 1 Er is geen sprake van een vernauwing en geen sprake van een infarct.
- 2 Er is sprake van een vernauwing, maar geen sprake van een infarct.
- 3 Er is geen sprake van een vernauwing, maar wel van een infarct.
- 4 Er is sprake van zowel een vernauwing als een infarct.

3p 10 Leg uit welke diagnose het best door de informatie van figuur 2 wordt ondersteund.

In de patiënten-informatie over thalliumscintigrafie staat:

Na afloop van het onderzoek blijft de radioactieve stof nog enige tijd in uw lichaam, waardoor u een minimale hoeveelheid straling uitzendt. Om personen in uw omgeving niet onnodig aan straling bloot te stellen, is het belangrijk dat u op de dag van het onderzoek een armlengte afstand tot andere mensen bewaart.

De stralingsintensiteit neemt af vanwege absorptie in het lichaam en vanwege de afstand tot de stralingsbron.

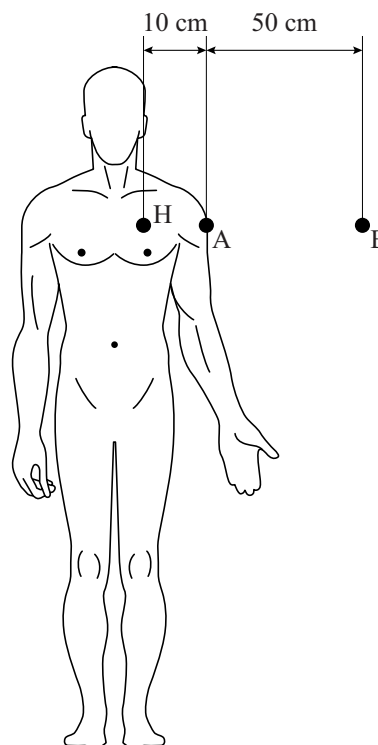
In figuur 3 zijn drie punten aangegeven:

figuur 3

het hart H, punt A en punt B.

Het radioactieve hart H is te beschouwen als een puntbron.

De fotonen die bij het verval van thallium-201 vrijkomen hebben een energie van 0,10 MeV.



5p 11 Voer de volgende opdrachten uit:

- Toon met een berekening aan dat de absorptie van γ -straling tussen de punten A en B in de lucht verwaarloosbaar is.
- Bereken met welke factor de stralingsintensiteit in punt B is afgenomen in vergelijking met punt A.