

Biologisch verband en andere kunst huid

Een ongeluk zit in een klein hoekje. Op de afdeling spoedeisende hulp van ziekenhuizen komen regelmatig peuters binnen die pijnlijke brandwonden hebben opgelopen. Een flinke brandwond kan voor veel problemen zorgen: er is een onmiddellijk infectiegevaar en de kans op een litteken is groot. Medici zijn daarom voortdurend bezig om methoden te zoeken die infectie van een brandwond kunnen voorkomen en de huid na verbranding zo goed mogelijk laten herstellen.

Bij een eerstegraads brandwond is alleen de opperhuid aangetast, voornamelijk de keratinocyten die hoornstof produceren en na uitdroging deel uitmaken van de hoornlaag. Bij een diepe tweedegraads verbranding is ook de lederhuid beschadigd, onder andere het bindweefsel bestaande uit fibroblasten, bloedvaten en collageen vezels. Fibroblasten zijn de cellen die het netwerk van collageen vezels, de zogenoemde matrix in de lederhuid vormen. Om infecties en verdere beschadiging te voorkomen is het belangrijk om grote brandwonden zo snel mogelijk te behandelen. Bij de behandeling kan gebruik gemaakt worden van een bewerkte donorhuid of van een kunst huid om de beschermende taak van de huid, al dan niet tijdelijk, over te nemen.

Een peuter heeft na een ongeluk een tweedegraads brandwond op de arm opgelopen. Door de verbranding is een litteken ontstaan. Op de plaats van dit litteken is de huid anders gekleurd en minder rekbaar.

- 2p **7** – Leg uit waardoor op de plaats van het litteken de huid anders gekleurd is.
– Leg uit waardoor de huid daar minder rekbaar is.

- 1p **8** Leg uit waardoor een eerstegraads brandwond meestal **niet** tot littekenvorming leidt.

Een brandwond moet zo snel mogelijk bedekt worden om infectie te voorkomen.

- 1p **9** Waar moet de wond nog meer tegen beschermd worden?

Bij infectie van een brandwond is er kans op de vorming van een biofilm, een laag aaneengesloten bacteriën omgeven door bacterieel slijm, vastgehecht op het oppervlak van de wond. De aanwezigheid van een biofilm kan de genezing van de beschadigde huid vertragen.

- 1p **10** Geef hiervoor een verklaring.

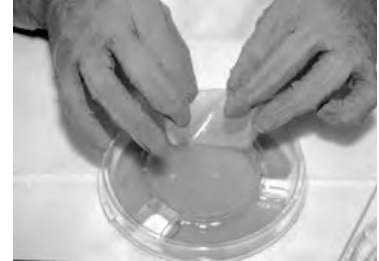
Een donorhuid kan na enkele weken afgestoten worden, doordat de donorcellen gelyseerd worden.

- 2p **11** Welke cellen van het immuunsysteem kunnen donorcellen lyseren?

- A** B-lymfocyten
- B** cytotoxische T-cellen
- C** fagocyten
- D** T-helpercellen

- 1p **12** T-cellen herkennen donorcellen aan bepaalde eiwitten op het celmembraan.
Welke eiwitten zijn dat?

Bij een tweedegraads brandwond is de toepassing van een kunst huid als 'biologisch verband' mogelijk. Voor de productie van deze kunst huid wordt een siliconen laag als synthetische opperhuid gebruikt en een sponsachtig netwerk van nylon als matrix voor de lederhuid. Op deze matrix worden menselijke donor-fibroblasten geënt die zorgen voor de begroeiing met collageen. Wanneer de kunstmatige matrix volgroeid is, wordt de kunst huid gevriesdroogd, waarna hij klaar is voor gebruik.



Door het vriesdrogen verandert de samenstelling van de kunst huid. Bepaalde componenten van de kunst huid blijven aanwezig terwijl andere componenten verdwijnen of onwerkzaam worden. De vier belangrijkste componenten zijn:

- 1 de siliconen laag
 - 2 de matrix
 - 3 de fibroblasten
 - 4 het collageen
- 2p **13** Wat wordt, in verband met de toekomstige functie van de kunst huid, door vriesdrogen verwijderd of onwerkzaam?
- A alleen 1 en 2
 - B alleen 3
 - C alleen 4
 - D alleen 1, 2 en 3
 - E alleen 1, 2 en 4