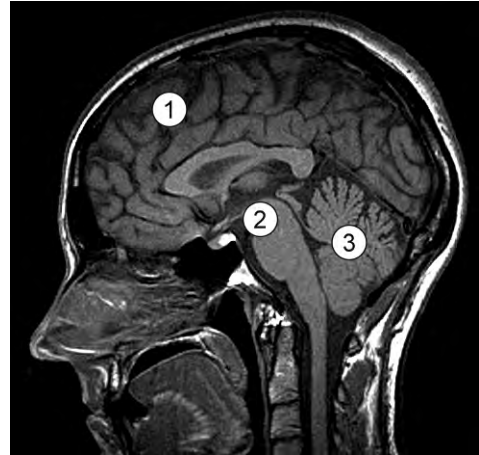


Moderne diagnostiek

In de moderne diagnostiek zijn MRI-scans niet meer weg te denken.

In de afbeelding is een MRI-scan van het hoofd weergegeven. Het is een midsagittale uitsnede: een doorsnede precies door het midden van het hoofd.



- 2p 34 – Drie onderdelen van het centrale zenuwstelsel zijn genummerd.
- In welk of in welke van de genummerde onderdelen zijn vooral centra van het animale zenuwstelsel aan te treffen?
 - In welk of in welke van de genummerde onderdelen zijn vooral centra van het autonome zenuwstelsel aan te treffen?

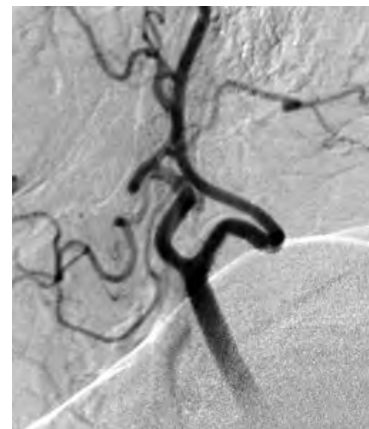vooral animale centra

vooral autonome centra

- | | |
|------------------------|---------------|
| A alleen 1 | zowel 2 als 3 |
| B alleen 2 | zowel 1 als 3 |
| C zowel 1 als 3 | alleen 2 |
| D zowel 2 als 3 | alleen 1 |

Om bloedvaten zichtbaar te maken wordt soms 'angiografie' toegepast. Onder röntgendoorlichting wordt een soepel slangetje, een vaatkatheter, in de bloedbaan gebracht tot vlak voor of in het bloedvat dat men wil afbeelden.

Een kleine hoeveelheid contrastvloeistof wordt dan via deze vaatkatheter ingespoten, waarna direct röntgenopnamen worden gemaakt. In de afbeelding is het angiogram van de rechter halsslagader weergegeven. De halsslagader splitst zich hier in twee takken.



Drie plaatsen in het bloedvatstelsel zijn:

- 1 een beenslagader;
- 2 een beenader;
- 3 de rechter halsader.

2p **35** Op welke van deze plaatsen is de vaatkatheter in de bloedbaan geschoven om het angiogram van de afbeelding te maken?

- A** plaats 1
- B** plaats 2
- C** plaats 3